



Een endodontisch materiaal van de nieuwe generatie

Gary R. Johnson, DDS, MAGD

Dr. Johnson studeerde af aan de University of Illinois-Chicago (UIC) College of Dentistry, voltooide het Dentist-in-Residence Program en een UIC College of Medicine Residency voordat hij werd benoemd tot Assistant Clinical Professor aan het UIC College of Medicine.

Hij behaalde een certificaat in Orthodontie en Tandheelkundige Orthopedie aan de USDI, kreeg de Academy of General Dentistry Fellowship en Mastership en is Board Eligible in General Dentistry.

Dr. Johnson geeft internationaal lezingen en publiceert als auteur. Hij heeft gekozen functionarissen geadviseerd over mondzorg op federaal, staats- en lokaal niveau en heeft momenteel een privépraktijk in de buitenwijken van Chicago.



Inleiding

BioRoot® Flow is een bioactieve en zeer vloeibare minerale wortelkanaalsealer op basis van Septodonts gepatenteerde Active Biosilicate Technology (ABS), die is samengesteld uit onder andere calciumcarbonaat, zirkoniumoxide en tricalciumsilicaat.

Vergeleken met mineraal trioxide aggregaat (MTA) - dat ook tricalciumsilicaat bevat en al meer dan 20 jaar verkrijgbaar is voor retrograde apicale vullingen, reparatie van wortelperforaties, pulpa-afdekking en reparatie van interne wortelresorptie - heeft BioRoot Flow een unieke, zuivere formule met een vooraf gemengde, zeer vloeibaar samenstelling en kant-en-klare spuitdosering.

BioRoot Flow is ontworpen voor koude en warme technieken en maakt obturatie eenvoudig tijdens de volgende wortelkanaalprocedure. Naar mijn mening is BioRoot Flow echt een nieuwe generatie endodontisch materiaal.

Casusverslag

Een 88-jarige man presenteerde zich met spontane, aanhoudende en uitstralende scherpe pijn in de onderkaak, opgewekt door kou, die uitstraalde naar de distale tandaanslag.

Nr. 31. Elektrische pulpatests riepen ongemak op bij instelling 1. Occlusie was binnen normale grenzen (figuur 1). De patiënt werd gediagnosticeerd met symptomatische irreversibele pulpitis. Er werd een periapicale preoperatieve röntgenfoto gemaakt (figuur 2).

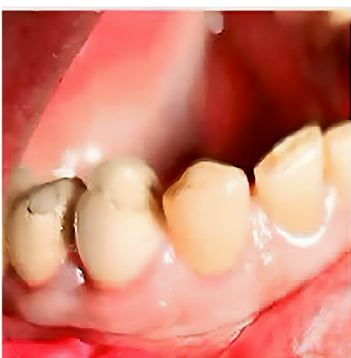Vorbereiding op wortelkanaalbehandeling

De patiënt koos voor wortelkanaalbehandeling voor tand nr. 27 en weigerde het gebruik van een rubberdam en klem. Twee carpules van 2% Lidocaine met 1:100.000 epinefrine werden geïnjecteerd als een mandibulair blok en een lange buccale injectie.

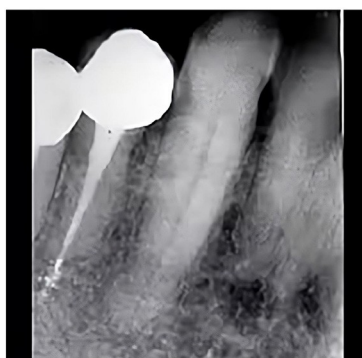
Er werd toegang verkregen via het incisale randcomposiet. Een elektronische apex locator bepaalde de werklengte met een nr. 25 vijl op 27 mm. Het kanaal werd met de hand en roterend gevijld met NiTi-vijlen tot 27 mm met natriumhypochloriet en vloeibare EDTA-irrigatiemiddelen. Bij het vijlen werd de Crown-Down techniek gebruikt. Na het vijlen werd het kanaal overvloedig geïrrigeerd met steriele zoutoplossing om alle andere irrigatiemiddelen en debris te verwijderen (afbeelding 3). Papieren punten werden gebruikt om het kanaal te drogen.

Een bioactieve verzegelaar van de volgende generatie kiezen

Voor deze procedure is gekozen voor een bioactieve minerale wortelkanaalsealer, BioRoot Flow van Septodont. Volgens Septodont is dit een unieke harsvrije (geen krimp), zeer zuivere calciumsilicaatformule die de vorming van hydroxyapatiet bevordert.



Afb. 01 - Preoperatief beeld met een normale occlusie.



Afb. 02 - Periapicale preoperatieve röntgenfoto.



Afb. 03 - Kanaal werd geïrrigeerd met steriel zoutoplossing om alle irrigatiemiddelen en debris te verwijderen.

waar het in contact komt met de tandoppervlakken en ook het dentine mineraliseert. Binnenin de dentine tubulus lumina kristalliseert BioRoot Flow om tubulusafdichting te bieden, wat uiterst belangrijk is voor langdurig endodontisch succes.

BioRoot Flow heeft een hoge pH (alkaline) en kan gebruikt worden met verschillende gutta-percha technieken, waaronder koude en warme technieken.

De verbeterde stroomsnelheid en formulering in combinatie met warme gutta-percha verbetert het vermogen van BioRoot Flow om in bijkomende kanalen te stromen en zorgt voor een betere hechting aan dentine en gutta-percha. In het geval van extrusie voorbij de apex is BioRoot Flow compatibel maar resorbeert het niet.

Injectie en belemmering

Met behulp van de intraorale spuitpunt die bij het materiaal werd geleverd, werd BioRoot Flow in het kanaal geïnjecteerd en zo ver mogelijk in het kanaal geplaatst, waarna het 2 mm werd teruggetrokken (afbeelding 4). Vervolgens werd de sealer geïnjecteerd terwijl de spuit uit het kanaal werd getrokken (afbeelding 5).

Een verwarmde 27 mm lange obturator op drager nr. 25 werd vervolgens langzaam in het kanaal geplaatst tot een werklengte van 27 mm (afbeelding 6). Het handvat en de overtollige obturator werden gescheiden en verwijderd met een Great White No. 2 hogesnelheidsboor.

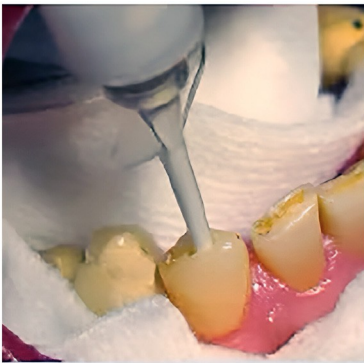
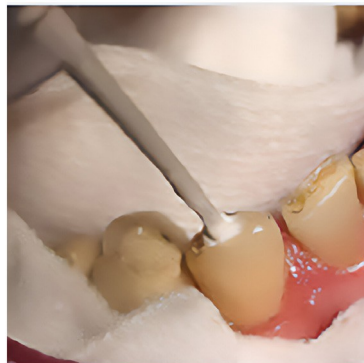
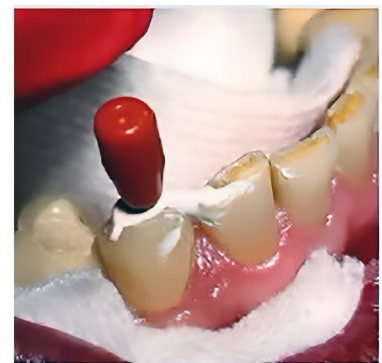Fig. 04 - BioRoot® Flow spuitpunt werd zo ver mogelijk in het kanaal geplaatst en vervolgens 2 mm teruggetrokken.



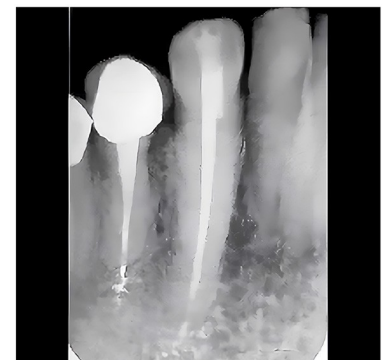Afb. 05 - BioRoot® Flow werd geïnjecteerd terwijl tegelijkertijd de spuitpunt uit het kanaal werd teruggetrokken.



Afb. 06 - De obturatie op dragerbasis werd langzaam in het kanaal geplaatst tot een werklengte van 27 mm.

Definitieve resultaten

Het toegangsgat werd gerestaureerd met schaduw A2 van SDI's Luna Flow flow flowable composiet samen met Kuraray's CLEARFIL Universal Bond Quick. Het composiet werd gevormd met composiet finishing burs en gepolijst met Jazz polijstmachines. Er werd een definitieve röntgenfoto gemaakt (afbeelding 7) waarop een succesvol geobtureerd wortelkanaalsysteem te zien was. De patiënt meldde geen pijn of koudegevoeligheid na de behandeling van tand nr. 27.



Afb. 07 - Definitieve röntgenfoto die een succesvolle wortelkanaalbehandeling laat zien.

Septodont

SEPTODONT NV-SA Société Anonyme, Grondwetlaan 87, 1083 Brussel (België)

www.septodont-nl.be / www.septodont.nl

Volg ons op sociale mediakanalen:    